Si deseas recibir mensualmente RadPat en tu correo electrónico, escríbenos a radpat.innsz@gmail.com

RAD-PAT

Boletín mensual de correlación radiológica-patológica del INCMNSZ. No. 12, Abril 2018, CDMX.

Metástasis Ósea de un Carcinoma Hepatocelular

El carcinoma hepatocelular es el tumor con mayor incremento en su incidencia en occidente[1]. La cirrosis hepática es el factor de riesgo más importante para su desarrollo. En los países industrializados hasta el 40% de los casos no se asocian a infecciones virales hepáticas crónicas[2]. Este tumor suele tener una diseminación hematógena. Las metástasis óseas se presentan en el 6-39% de los pacientes siendo el dolor la manifestación clínica más frecuente[3]. El tratamiento quirúrgico de las metástasis es raro y se puede considerar cuando la afección tumoral hepática se considera curable.

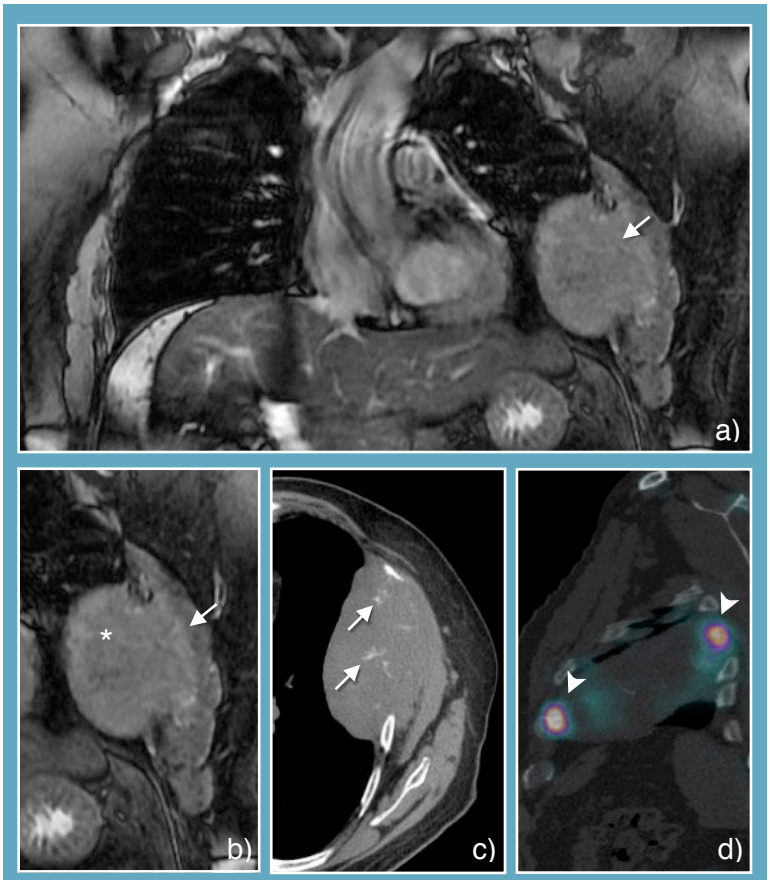

Los estudios de imagen y de medicina nuclear se emplean para detectar y caracterizar las metástasis óseas, esto último cuando son susceptibles de tratamiento quirúrgico, lo cual es excepcional. a) RM T2 coronal de tórax; se observa un tumor dependiente de los arcos costales izquierdos (flecha), b) a mayor detalle, el tumor es hiperinteso (*) lo cual refleja una alta celularidad y además se identifica infiltración a los músculos intercostales (flecha). c) TC axial simple; existen múltiples calcificaciones (flechas) las cuales corresponden al remanente de costilla destruida por el tumor. d) El SPECT-CT con ^{99m}Tc-ABP es positivo en los bordes costales (cabezas de flecha), sitios de remodelación ósea secundaria a la osteólisis tumoral.

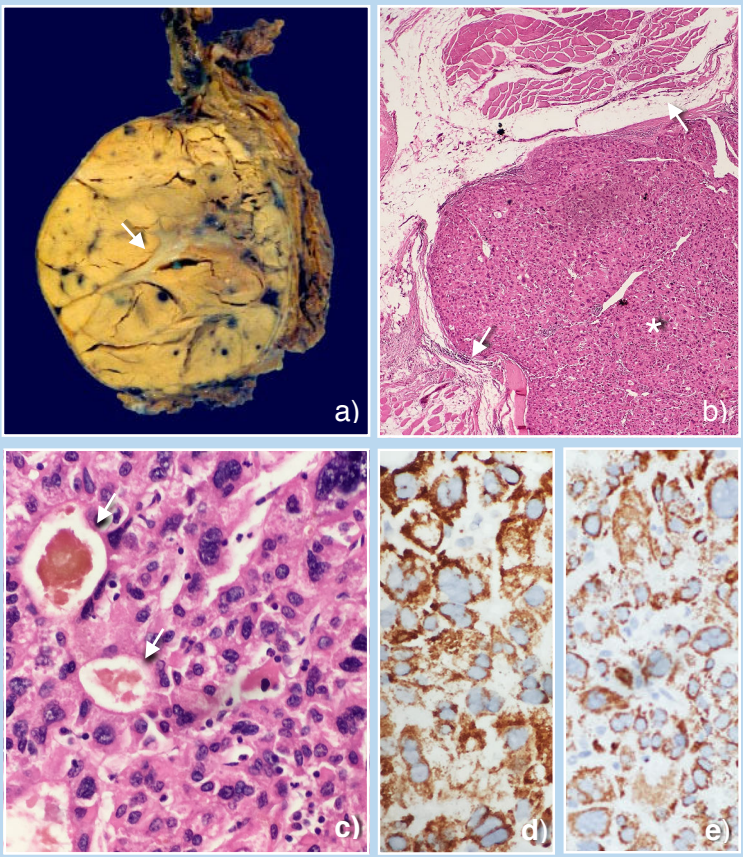

a) Pieza quirúrgica; al corte el tumor es sólido de color amarillo claro, en el centro se observa tejido óseo residual del arco costal (flecha). b) Fotomicrografía del tumor con tinción HE, se identifica una neoplasia maligna altamente celular (*) que presenta invasión a las fibras de músculo estriado adyacentes. c) A mayor aumento se hace evidente un notable pleomorfismo celular además de la formación de estructuras pseudocanaliculares en cuyas luces se identifica pigmento biliar (flechas), característica típica de un carcinoma hepatocelular. d) y e) La IHQ positiva para Hepar-1 y CK 19 respectivamente, confirman la estirpe hepatocelular del tumor.

Radiología
Dra. Berta Riveros Gilardi
Dr. Alejandro Gabutti Thomas

Patología
Dra. Davinia Suárez Flores
Dr. Armando Gamboa D.

Introducción: Dr. Roberto Chávez Appendini

Bibliografía

1. Forner A *et al.* Hepatocellular carcinoma. The Lancet 2018.
2. El-Sarag HB. Hepatocellular carcinoma. Review article. NEJM 2011.
3. Love C *et al.* Radionuclide bone imaging: an illustrative review. RadioGraphics 2013.

Las imágenes expuestas en este boletín son propiedad del INCMNSZ y son publicadas bajo la autorización del Dr. Jorge Vázquez Lamadrid y del Dr. Armando Gamboa Domínguez.